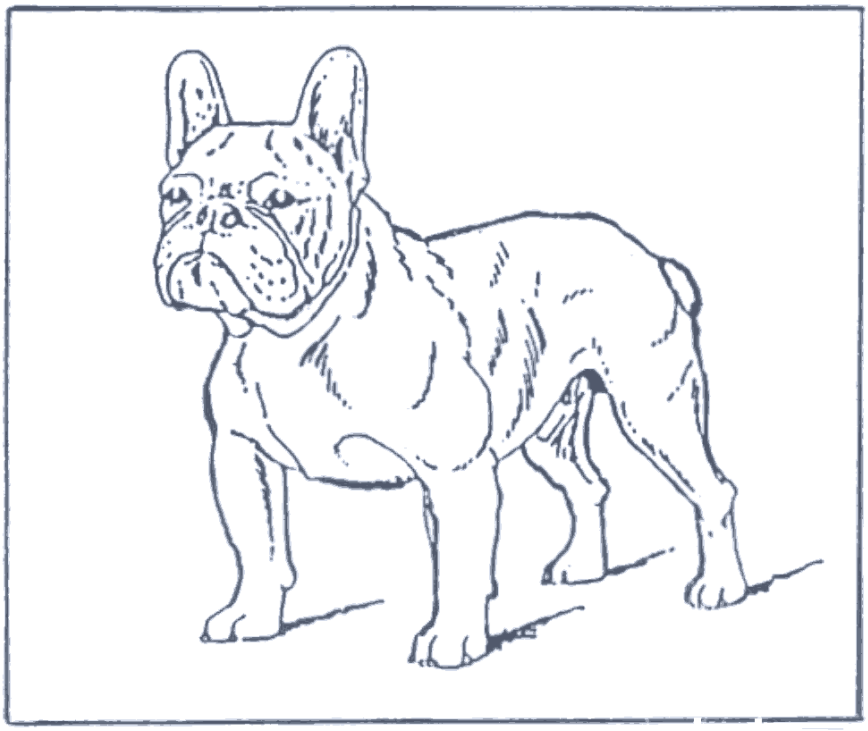

Prosjekt rapport

Fransk Bulldog Rygg Mot 2010

Forfatter:
Monica T Allen (BVetMed)

Innholdsfortegnelse

side

1.	Innledning	3
2.	Oppsummering med anbefaling for videre arbeid	3
3.	Ryggens oppbygning hos Fransk Bulldog	5
4.	Normal anatomi av ryggvirvelen	6
5.	Misdannelser av ryggvirvler	8
	5.1 Hemivertebra, Kile- og ”Butterfly” formet	9
	5.2 Blokk ryggvirvel	10
	5.3 Overgangs ryggvirvel (transitional virvler)	10
6.	Degenerative ryggskive sykdom	11
	6.1 Type - 1 prolaps	11
	6.2 Type – II prolaps	11
	6.2 Effekt av prolaps	12
7.	Hunder som har vært med i undersøkelsen	13
	7.1 Hunder med symptomer på rygglidelse	13
	7.2 Symptom frie hunder	15
8	Diskusjon	17
9	Referanser	18

Vedlegg 1 - Prosjektbeskrivelse
Vedlegg 2 - Skjema for bruk ved røntging av hunder
Vedlegg 3 - Avlesningsresultat, enkelt- hunder

1. Innledning

Prosjektet *Fransk Bulldog Rygg Mot 2010* ble etablert som en følge av den helseundersøkelsen avd Fransk gjennomførte i 2005. Her svarte 17.1% av deltagerene at hunden deres hadde hatt/har en rygglidelse. Sunnhetsutvalget avd. Fransk ønsket å forfølge dette problemet i mer detalj og laget et prosjektforslag som bestod av to faser hvor første fase i hovedtrekk gikk ut på å finne ut hva status var på ”rygger” hos Fransk Bulldog i Norge. Prosjekt forslaget slik det ble laget, er vedlagt i sin helhet i vedlegg 1 til denne rapporten.

Sommeren 2008 søkte NBK avd Fransk om midler fra Dyrlege Smidts Stiftelse for å kunne gjennomføre den først fasen av prosjektet. Positivt svar fra Stiftelsen med tildeling av 50000NOK til prosjektet ble mottatt 24. September 2008. Disse midlene pluss 15000NOK fra NBK avd Fransk og 10000NOK fra NBK hovedstyre, gjorde at prosjektet kunne startes. Veterinær Monica T Allen fra Norges veterinærhøgskole sa seg villing til å lede prosjektet.

Det ble sendt ut henstilling til eiere av Franske Bulldoger om å stille opp med hunder for radiografisk undersøkelse. Klinisk friske hunder såvel som hunder med en rygglidelse ble bedt om å stille opp.

Røntgenbilder som er brukt i rapporten viser seg dessverre å få en vesentlig dårligere kvalitet på trykk sammenlignet med originalene.

2. Oppsummering med anbefaling for videre arbeid

Totalt stilte 29 hunder opp for radiografisk undersøkelse. Av disse 29 hundene hadde 7 hunder allerede fått konstantert en ”rygglidelse”, mens 22 hunder var klinisk friske på tidspunktet undersøkelsen ble foretatt.

Resultatet av undersøkelsen viser at 28 av de 29 hunder hadde en eller flere abnormaliteter i ryggsøylen. Dette betyr at kun 1 hund eller (3.4 %) av de deltagende hundene hadde en ryggsøyle uten anmerking. Det deltagende antall hunder er selvsagt alt for lavt til trekke noen generell konklusjon. Imidlertid om en sammenligner med en undersøkelse som ble gjennomført i French Bulldog Club of America i 2004, ref/1/, så viser resultatene tilnærmet samme resultat som i denne undersøkelsen. Av 245 undersøkte hunder var det 12 hunder (4.9 %) som hadde en ryggsøyle uten anmerkning.

En oppsummering av hvor i ryggsøylen disse abnormalitene sitter er vist i figur 1 og figur 2 for henholdsvis de hundene med en rygglidelse og de klinisk friske.

	Cervikal							Thorakal													Lumbar						
	1	2	3	4	5	6	7	1	2	3	4	5	6	7	8	9	10	11	12	13	1	2	3	4	5	6	7
Hemivertebra																	1	2	3	1							
Butterfly vertebra																											
Block vertebra																											
Transitional vertebra																		1	1	1							

Figur 1 - Type/Lokalisering av abnormaliteter funnet på hundene med ”rygglidelse”

	Cervikal							Thorakal													Lumbar						
	1	2	3	4	5	6	7	1	2	3	4	5	6	7	8	9	10	11	12	13	1	2	3	4	5	6	7
Hemivertebra					1	1	1					1	2		2	2	4	6	5	2					1		
Butterfly vertebra											1	1	1	1	1	1	1	1		1		1					
Block vertebra											2	2	1	2	1	4	3	1	2	2							
Transitional vertebra																1	2										

Figur 2 - Type/Lokalisering av abnormaliteter funnet på de klinisk friske hundene

På bakgrunn av disse resultatene er det grunn til å anta at flertallet av norske fransk bulldoger har en eller flere abnormaliteter i ryggsøylen. Disse funnene betyr nødvendigvis ikke at hunden får et problem på et eller annet tidspunkt i livet. Antallet hunder som ble undersøkt er imidlertid for lavt til å konkludere noe endelig.

Pga det lave antallet undersøkte hunder var det heller ikke mulig å lage noen indeks slik som det er beskrevet i det originale prosjektforslaget.

Det anbefales derfor at klubben henstiller sine medlemmer om å fortsette med radiografiske undersøkelser av sine hunder og sende inn resultatene til klubben. Dette gjelder både for såvel klinisk friske som hunder med en rygglidelse. Videre anbefales det at medlemmer gir tilbakemeldinger om hunder som var klinisk friske på undersøkelsestidpunktet og som senere pådrar seg en rygglidelse. På denne måten vil klubben kunne oppdatere figur 1 og figur 2 fortløpende etterhvert som nye resultater kommer dem ihende. Håpet er at disse to figurene med tiden kan gi en pekepinn på hvor i ryggsøylen det er kritisk å ha abnormailiteter med hensyn til å forbli klinisk frisk gjennom hele livet. Figurene kan kanskje også bli et hjelpemiddel for oppdrettere i utvelgelse av sine avlsdyr.

Som en del av denne prosjekt- fasen er det laget en beskrivelse av hvilke bilder som må tas samt en tabell hvor veterinær skal føre inn resultatet. Dette følger vedlagt i vedlegg 2.

3. Ryggens oppbygning hos Fransk Bulldog

Fransk Bulldog er en chondrodystrofisk rase dvs ryggraden har blitt unormalt forkortet (disproporsjonert " dverg- vekst" fig.3) for å gi den særpreg "roach" rygg formen (fig.4).

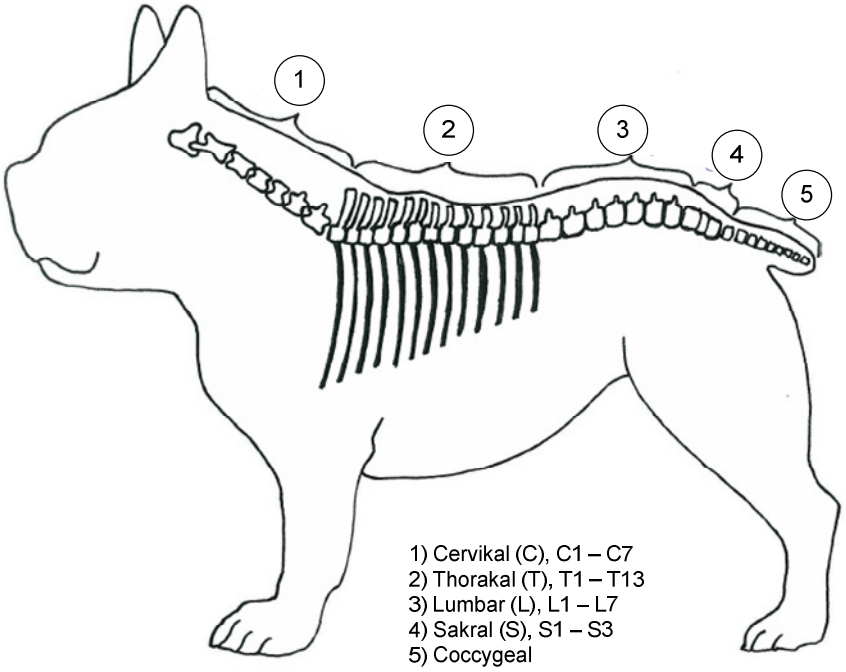

Figur 3

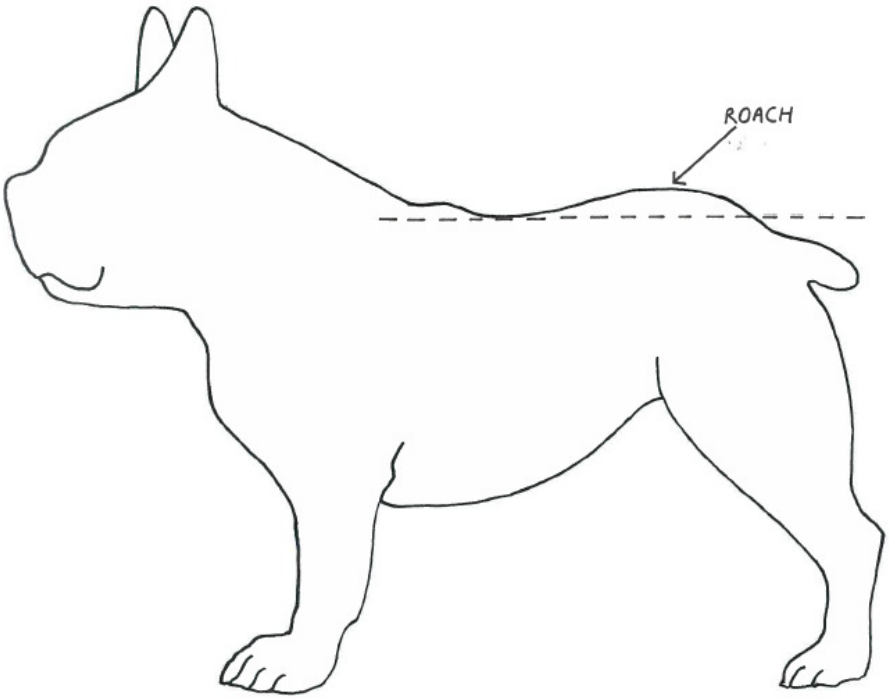

Figur 4

Med chondrodystrofi øker også sjansene for deformasjoner av rygg raden.
I tillegg har rasen en hale form som er beskrevet som ”skruhale” (screw-tail).
I litteraturen omtales raser med slike bygningstrekk til å være disponert for diverse medfødte ryggvirveldefekter og i tillegg andre rygglidelser.

Den normale ryggraden hos hund har mellom 49 til 53 rygg virvler (fig.1).
Nøyaktig nummer er avhengig av lengden på halen. Hos den Franske Bulldogen er halevirvlene (coccygeal) færre og som oftest også deformerte.

Strukturen på rygg virvelene er den samme for hele ryggraden. Hver rygg virvel består av et virvel legeme og en overliggende virvelbue (fig.5).

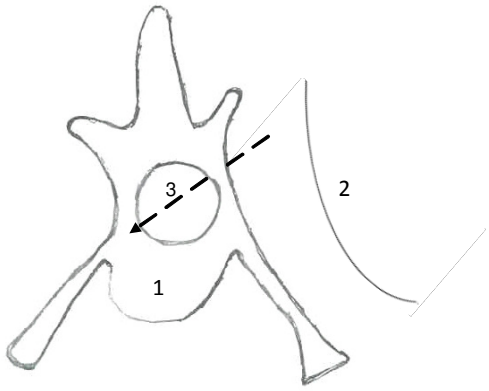

1. Virvellegeme
2. Virvelbue
3. Tunnel som ryggmargen ligger i

Figur 5. Lumbar (lende) virvel.

4. Normal anatomi av ryggvirvelen

Disse virvlene vil sammen danne en tunnel (vertebral kanalen) som ryggmargen ligger i (fig.5). Det er mellom hver virvel en virvelskive.
Unntaksvis finnes det ikke en virvel skive mellom leddet for de to første halsvirvlene (cervikal virvlene C1-C2), og leddene mellom korsryggvirvlene (sakral virvlene S1-S3).
Selve rygg skivene består av en ytre fibrøs ring og en bløt, gelatinøs kjerne. Disse skivene som er mellom virvel- legemene fungerer i likhet med en ”støtdemper”.

Ryggvirvel formelen er den samme som for alle hunder, og er som følgende, ref figur 3

7	- Cervikal (hals) virvler
13	- Thorakal (bryst) virvler
7	- Lumbar (lende) virvler
3	- Sakral (korsrygg) virvler
20	- Coccygeal (hale) virvler

Antall coccygeal (hale) virvler varier stort, avhengig av lengden på halen.
Fransk Bulldog har rundt 10-15 færre hale virvler enn hunder med lange haler pga ”skruhale” formen. Som oftest er også hale- virvlene deformert hos rasen.

Bilde 1 – Hund uten medfødte abnormaliteter i cervikal og thorakal området

Bilde 2 – Hund uten medfødte abnormaliteter i lumbar området

5. Misdannelser av ryggvirvler

Typiske misdannelser av ryggvirvler vises i figurene 6, 7, 8 og 9

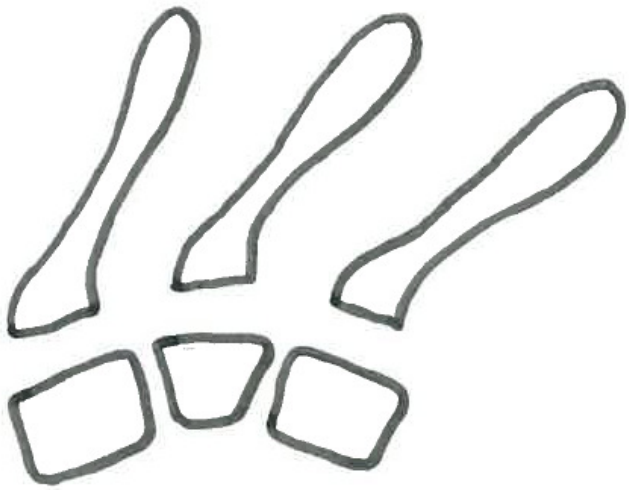

Figur 6. Hemivertebra (kileformet – sett fra siden)

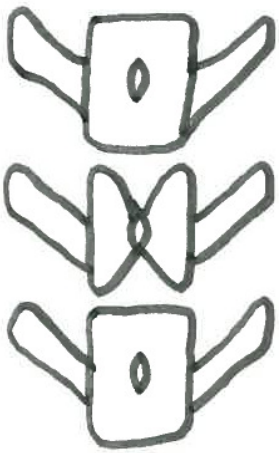

Figur 7. Hemivertebra (”butterfly” formet – sett ovenfra)



Figur 8. Blokk ryggvirveler (sett fra siden)

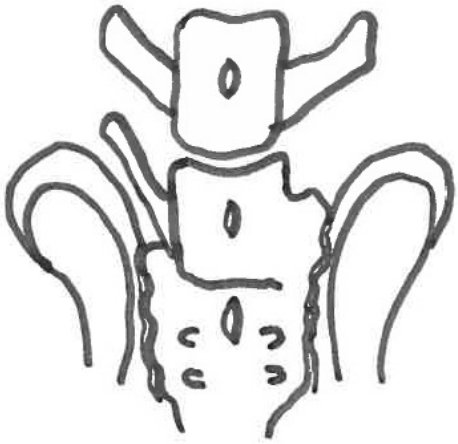

Figur 9. Overgangs ryggvirvel (Transitional – sett ovenfra)

5.1 Hemivertebra, Kile- og ”Butterfly” formet

Disse oppstår pga utviklingsfeil under dannelsen av en ryggvirvel.Hemivertebra er svært vanlig i brachyocephale raser (hunder med korte snuter) og raser med skruhale.
Dette oppstår når en del av virvelen (vanligvis selve virvellegmet) ikke blir riktig formet. Disse kan ha to forskjellige utseender; Kileformet (fig.6) eller det som blir henvist til som ”Butterfly” formet (fig.7).

Hvis den sentrale delen av ryggvirvelen ikke er formet, er dette en ”butterfly” hemiverteba virvel. Den høyre og venstre halvdelen av virvellegmet formes ikke sammen, og derfor oppstår ”butterfly” fasongen når sett ovenfra.

En antar at det er en forstyrrelse i selve forkalkningsprosessen som er underliggende årsak til denne deformiteten. Disse virvelene er som oftest også mindre enn normalt.
Det kan være en eller flere, og er mest vanlig i brystvirvelene (thorakal T9-T11), men kan også sees i hale (coccygeal) regionene. Disse hemivertebraene kan også være assosiert med sekundære forandringer i ribbeina.

Disse defektene er særlig vanlige hos rasene Fransk Bulldog, Mops og Boston Terrier, dvs i skruhale raser.

Vanligvis er hemivertebra forbundet med misdannelser i ryggraden som forårsaker ”oppover” (dorsal) krumning av ryggraden (kyfose), selv om det noen ganger kan føre til sideveis (lateral) krumning av ryggraden (skoliose).

I mange tilfeller kan nabovirvelen kompensere for misdannelsen og dermed nøytralisere krumnings- forandringen.

I noen tilfeller kan disse defektene gi en kombinasjon av fortettning (stenose) og kompresjon av ryggmargen, og dermed forårsake nervologiske symptomer feks manglende koordinasjon og ustø bevegelser, lammelser, inkontinens m.m.
.
Disse hemivertebra misdannelsene er som oftest tilfeldige funn, men det sies at de er mer sannsynlig å bli assosisert med kliniske symptomer enn andre vertebrale anomalier som blokk- ryggvirvel og overgangs ryggvirvel.

Den nøyaktige forekomsten av hemiverteba er ikke kjent, da de fleste hunder med denne defekten ikke har symptomer relatert til dem, og de er ofte tilfeldige radiografiske funn.

Haleknekken som er sett hos skruhale rasene skyldes ofte denne defekten.

5.2 Blokk ryggvirvel

Disse dannes pga feil i segmenteringen av to forskjellige ryggvirvler (fig.8). Derfor det som egentlig skulle ha vært to ryggvirveler, har i dette tilfellet blitt til en. Disse er som oftest ikke assosiert med symptomer, og er ofte tilfeldige radiografiske funn.

I de tilfellene kliniske symptomer er assosiert med overnevnte defekt, er dette oftest sett tidlig i hundens liv.

Men det er også tilfeller hvor noen pasienter ikke har vist symptomer før langt senere i livet.

Disse symptomene kan både være gradvis progressive eller i enkelte tilfeller ” komme og gå”.

5.3 Overgangs ryggvirvel (transitional virvler)

Dette beskriver rygg-virvler som har formen til to forskjellige ryggvirvler (fig.9).

Disse er som oftest ikke assosiert med symptomer

6. Degenerative ryggskive sykdom

De fleste ryggproblemer hos Fransk Bulldog er pga degenrativ ryggskive sykdom, slik er tilfellet også i denne undersøkelsen

Av de arvlige sykdommen i virvelsøylen hos chondrodystrofe (dvergvekst) raser er skiveproaps den viktigste årsaken til rygg problemer. Problemene er som oftest sett i bryst og rygg området (thorakal/lumbar T13/L1 eller lumbar L1/L2).

Hvis ryggraden av en eller annen årsak blir komprimert pga av direkte trykk eller en annen form for kompresjon av sirkulasjonen, så vil den kroppsdelen som mottar nerve forsyninger fra denne delen av ryggraden bli affisert. Når en skiveprolaps skjer så har skiven eller deler av skiven sklidd ut fra sin normale posisjon.

Hunder med chondrodystrof (dvergvekst) er disponert for type- 1 prolaps.

6.1 Type-1 prolaps

Her strømmer kjerne innholdet av virvelskiven ut.

Da virvelskiveringen er tynnest øverst, vil materiale trykke opp og trykke mot nerverøttene, ryggmarg og ryggmargshinner i ryggmargskanalen. Dette forårsaker blødninger og bløtvevs hevelse som ytterligere kompliserer og gir kompresjon.

De chondrodystrofe (dvergvekst) rasene er disponert for type-1 prolaps. Hos disse rasene blir ofte det indre av mellomvirvelenskivene forkalket i ung alder, dermed blir skivene mindre elastiske noe som igjen kan føre til at bruskringen brister lettere.
Prolapsen kan komme brått og være total, men her er det også sett en mer gradvis variasjon. For å avlaste smerten krummer ofte hunden ryggen (for å forhindre bevegelse), dette gir ofte et inntrykk at hunden strammer bukmuskulaturen kraftig. Det kan dermed virke som om hunden har vondt i buken.
I alvorlige tilfeller kan en se sjanglende bevegelse, total lammelse og tap av urin og/eller avførings kontroll. En halsvirvel skiveprolaps gir oftest bare smerte og ingen lammelse.

Type-1 prolaps i halseregionen gir ofte akutt nakkesmerte, mens tilsvarende prolaps i overgangen mellom bryst og lend oftere medfører til at hunden ikke kan stå på beina.

6.2 Type- 11 prolaps

Her presser/dytter den øvre delen av virvelskivene seg gradvis mer opp i ryggmargskanalen.. Det er først og fremst ryggmargshinnen og nerverøttene som blir irritert.

6.3 Effekt av prolaps

Effekten av disse prolapsene er avhengigav hvor i ryggraden de skjer.

Type-1 prolaps som regel sett hos utvokste hunder i alle aldre, i nakke (cervikal C2-C4) og i bryst (thorakal/lumbar T11-L2) områdene.

Type-1 prolaps i halsen gir ofte akutt nakke smerter, mens tilsvarende prolaps i overgang mellom bryst og lende oftere medfører lammelse slik at hunden ikke kan stå på beina.

Type -11 prolaps er primært sett hos eldre hunder, og er mer sjelden enn type-1 prolaps. Denne formen for prolaps sees som oftest ikke hos chondrodystrof (dvergvekst) raser.

Type-11 prolaps utvikler seg oftest over lengre tid og gir mindre dramatiske symptomer. Ryggsmerter som oftest er mer moderate er det mest vanlige symptomet.

Derfor kan en se at skiveprolaps kan gi variasjoner i symptombildet fra ”lett” vondt i ryggen til fullstendig lammelse.

Mellombruskskivene fra tiende brystvirvel (T10) og bakover til korsbeinet er mest utsatt, dernest halsvirvelene. Avhengig av hvor stort trykket er, kan det utløse alt fra noe smerte til total lammelse.

7. Hunder som har vært med i undersøkelsen

Totalt 29 hunder (19 tisper og 10 hanner) har deltatt i undersøkelsen
Gjennomsnitts alder for den totale gruppen var 4 år og 9 måneder.

Totalt var det 7 hunder hvor eierne har beskrevet symptomer på rygglidelser,
mens 22 hunder var symptomfrie på tidspunktet undersøkelsen ble utført.

7.1 **Hunder med symptomer på rygglidelse**

Denne gruppen bestod av 3 hanner og 4 tisper. Snittalder for denne gruppen var 6 år

De primære symptomene som var beskrevet for denne gruppen var:

- Sjangler
- Sleper bakbein (ett eller begge)
- Sliter ned klørne på bakbeina (også sett på frem beinene)
- Nedsatt propriosepsjon (følelse)
- Smerte/ingen smerte ved palpasjon av rygg
- Sklir ut med ett/begge bakbein
- Delvis ataktisk (lammelse)
- Går med understilte bakbein
- Bakbein som sklir ut
- Faller over på siden/krysser bak bein

Primært dreier symptomene seg om bakparten/bein og ryggområdet fra lende/korsryggen. Ut av de 7 hundene med symptomer, så hadde 3 hunder symptomer fra cervikal (nakke) området. Da dreide det seg om smerte fra nakken, og hundene viste stivhet/smerte ved bevegelse.

På de sju hundene med symptomer på rygglidelser er følgende radiografiske funn sett;

- 2 hunder- Hemivertebra i området T11/T12/T13

Hos disse hundene var det i tillegg flere vertebra som var misdannet både i størrelse og fasong, som for eksempel sett på bilde 3 og fig.7.

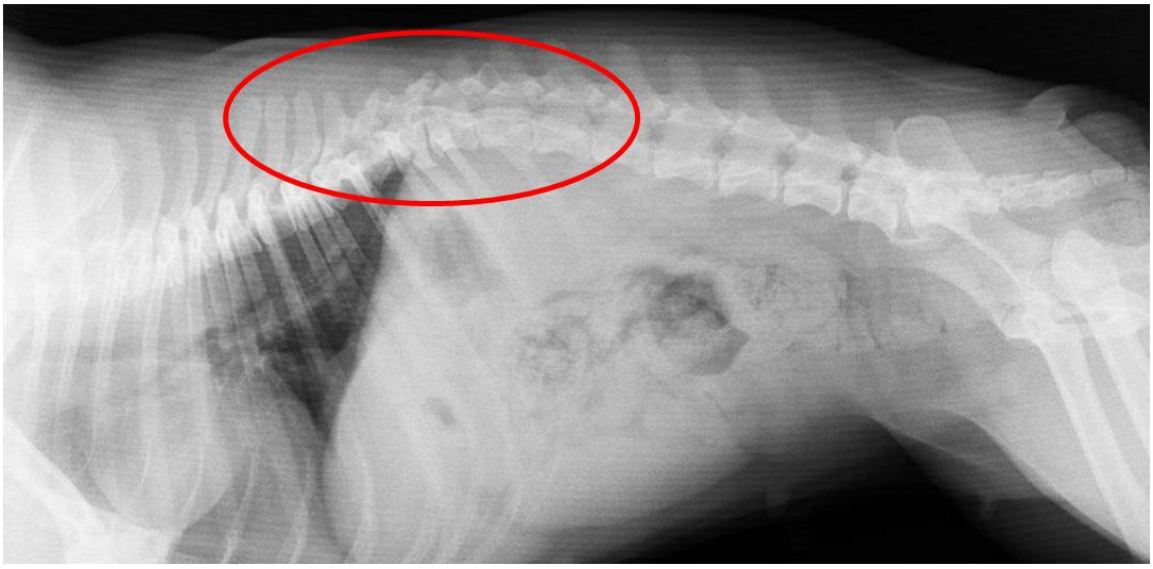

Bilde nr 3 – Hund med misdannede vertebra både i størrelse og form

De mest fremtredende funn sett på 3 av de 7 hundene, var skiveprolaps og forkalkninger i lumbar (lende) området. Dette gav i de fleste tilfeller ryggmargskompresjon som gir en forklaring på de overnevnte symptomene.

I tillegg, men dette antas å være bifunn, var det også sett på 5 av 7 hunder deformasjoner som for eksempel hemivertebra, sammenvoksninger av vertebra (blokk vertebra), og misformede knokler. Igjen var dette spesielt sett i thorakal columna (ryggsøyle) T10/T11/T12/T13 på 3 av 7 hunder.

Misdannelser var også observert i lumbar (lende) området og sakral (korsrygg) området på 6 av de 7 hunder.

De radiografiske funnene var følgende;

- ✓ Forkalkede skiver i lumbar området (L5/L6 /L7) på 3 av 7 hunder..
- ✓ Degenerasjon av lumbar vertebra (L2/L3-L7)
- ✓ Ileosacral ledd unormal utformet
- ✓ Beinpåleiringer (spondylose) fra L7/S2 og hele halen på 3 av 7 hunder.
- ✓ Misdannelse/deformasjon i sakral området på 2 av 7 hunder.

Hunder med symptomer hadde både akutt foreløp og i tillegg mer kroniske plager. I enkelte tilfeller var det også beskrevet at symptomer på rygglidelser ”kom og gikk”.

Av hunder som viste symptomer så var det pga skiveprolaps som kunne utarte seg som et akutt forløp eller også i flere tilfeller mer kronisk av natur.

De samme medfødte deformasjonene som hemivertebra, unormale vertebra og blokk-vertebra var også sett i denne gruppen. I tillegg involverte de også de samme områdene av columna (ryggsøylen).

Derfor er det usikkert på hvor mye vekt enn skal legge i disse radiografiske funnene. Men det er nok helt klart at individer med store forandringer vil også ha noen symptomer fra disse i form av rygg lidelser/smerter. Mekaniske symptomer dvs halthet/parese (lammelse) kan i de aller fleste tilfeller ikke forklares ut fra disse tilfeldige radiografiske funnene.

7.2 Symptomfrie hunder

Totalt var det 22 symptomfrie hunder som deltok i undersøkelsen.

Denne gruppen var fordelt som følge:
15 tisper- alder fra litt over 3 år til nesten 11 år
7 hanner- alder fra 2 år til litt over 3år

Radiografisk undersøkelse som var gjort i feltet var av følgende område (dette gjelder både for symptomfrie så vel som hunder med symptomer).

Røngten bilder var tatt i 2 plan av følgende områder;

- Cervical (nakke) vertebra (C1-C7)
- Thorakal (bryst) vertebra (T1-T13)
- Lumbar (lende) vertebra (L1-L7)
- Lumbar/Sakral (korsrygg)

Gjenomsnittlig ble det tatt fire røngtenbilder av alle hundene som var med i denne undersøkelsen. Bildene ble tatt i to plan lateral (hvor hunden ligger på siden) og ventrodorsal (VD) (hvor hunden ligger på ryggen).
Røngten bildene av de symptomfrie hundene var vurdert i henhold til unormale radiografiske funn.

Symtomfrie tisper – 15 stykker

Følgende funn ble gjort i denne gruppen;

Cervical (nakke) columna: Ingen unormale funn
Thorakal (bryst) columna: 14 av 15 symptomfrie tispene hadde unormale radiografiske funn. I området thorakal (bryst) T4-T13 ble det sett flest radiografiske forandringer.

Radiografiske funn i dette området var som følger;

- hemivertebra (butterfly/kile formet) - 7 hunder
- blokk vertebra - 4 hunder
- svært kraftige deformerte vertebra - 2 hunder
- små unormale vertebra, samt med unormal posisjon og spondylose - 8 hunder

Eksempler på disse radiografiske funn kan sees på bilde 4

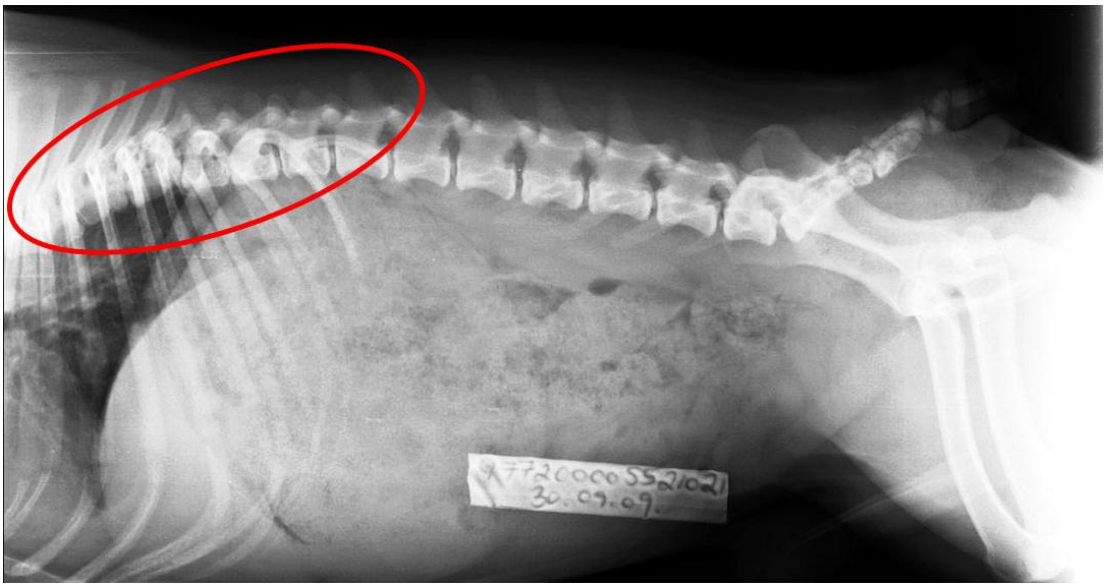

Bilde 4 – Hund med radiografiske funn i Thorakal området

Blant de radiografiske funn i gruppen med symptomfrie hundene var det thorakal (bryst) området som hadde de største og mest dramatiske funnene.
Spesielt i området T11-T13 var det radiografiske unormale funn for eksempel; hemivertebra i 14 av de 15 symptomfrie tispene som var med i undersøkelsen.

Av 15 tisper som ble undersøkt, så hadde 7 forandringer i lumbar (lende)/sakral (korsrygg) området av ryggsøylen.
Her var det primært sett spondylose (beinpåleringer/osteofytter) som ble funnet. I tillegg hadde 3 av 7 tisper med forandringer i dette området også kalsifiserte skiver. Kun ett tilfelle av hemivertebra ble funnet i dette området.

Symptomfrie hannhunder - 7 stykker.

Her ble det heller ikke gjort noen radiografiske funn i cervical (nakke) området C1-C7

Thorakal (bryst) coloumna T1-T13;

Av de 7 symptomfrie hannhundene hadde alle funn i dette områdetav ryggraden.
Forandringene hos hannene involverte hele thorakale ryggsøylen.

- Hemivertebra (både butterfly/kileformet) 5 av 7 hunder
- Blokk vertebra 3 av 7 hunder

I tillegg var det variasjon av unormale størrelser og deformerte vertebra hos 4 individer. Det ble også observert kraftig unormale størrelser og deformerte vertebra hos 4 individer inkl store deformasjoner av dorsal spinous prosesser hos individer i hele lengden av coloumna thorakal (bryst) coloumna (ryggsøyle).

I noen tilfeller var forandringene så kraftige at det var faktisk umulig å se noen normale vertebra i det hel tatt.

Lumbar/sakral (lende/korsrygg);
Av de 7 symptomfri hannene hadde 1 individ unormale radiografiske funn i dette området sett som kalsifisert skive i området lumbar/lende (L3-L5), og i tillegg hemivertebra i lumbar/lende (L4/L5) området.

8. Diskusjon

Lignende undersøkelser av rygg har blitt foretatt på Mops ref /2/. I denne undersøkelsen ble det blant annet undersøkt om det er mulig å standardisere røntgen undersøkelsen av ryggen hos Mops, og dermed kunne stille korrekt diagnose for hemivertebra. Det ble imidlertid konkludert med at dette viser seg å være vanskelig, og svært ressurskrevende pga blant annet hundens spesielle bygning.
Selv om det ble tatt mange bilder og hundene lå i riktig posisjon ved radiografisk undersøkelse, ble det som oftest sett at de enkelte virvlene ofte var svært dårlig utlinjert. Ut fra dette ble det konkludert at korrekt diagnostisering kunne være vanskelig, og som oftest måtte det flere eksponeringer til (dvs mange røngten bilder måtte tas for å få et tilfredsstillende resultat).
Undersøkelsene som referert over, ble utført over lengre tid, flere hunder ble undersøkt og undersøkelse var standarisert dvs bildene ble tatt av de samme personene og de brukte det samme utstyret.

Det er logisk å trekke den samme konklusjonen angående vår undersøkelse. Her har røngten bildene blitt tatt hos veterinærer over hele landet. De har brukt forskjellige utstyr selv om posisjonene av hundene har vært de samme. Dvs hvilket område av hundens rygg og hvordan røngten bildet er tatt. Uansett blir røngten bildene av forskjellig kvalitet som igjen kan medføre forskjellig tolking av bildene. En må derfor være svært varsom med å tolke disse bildene, da ”overtolking” kan fort la seg gjøre.

Siden de radiografiske funnene til tider kan være svært dramatiske (bilde 5 og 6) ser man ut fra denne undersøkelsen, at hundene strengt tatt ikke nødvendigvis trenger å ha “symptomer” på noen rygglidelse.
En må derfor på bakgrunn av disse resultatene være svært forsiktig med å anbefale røngten undersøkelse som en rutineundersøkelse av ellers kliniske friske hunder som et ledd i å velge ut avlsdyr.

Hunden som er avbildet på bildene 5 og 6 er av eier rapportert som “symptomfri” for rygglidelser selv om de radiografiske funn viser sterke deformerte vertebra.

Symptomer på skiveprolaps bør imidlertid utredes med røntgen av de signifikante ryggsøyle områdene og eventuelt myelografi (kontrast studie).
Medfødte rygg defekter hos Fransk Bulldog har som argument usikker betydning og som sett her er de ofte tilfeldige radiografisk funn. Det er derfor vanskelig å avgjøre hvor stor betydning disse funnene har for videre avl av enkelteindivider.

Hvis en tispe har en eller flere hemivertebra, symptomer på deformert ryggrad, instabilitet eller muskel svakhet kan man argumentere at tispen bør ikke avles på grunne det økte belastningen en drektighet vil påføre ryggen.

Bilde nr 5 – Hund symptomfri for ”rygglidelser” i følge eier, med sterke deformerte vertebra

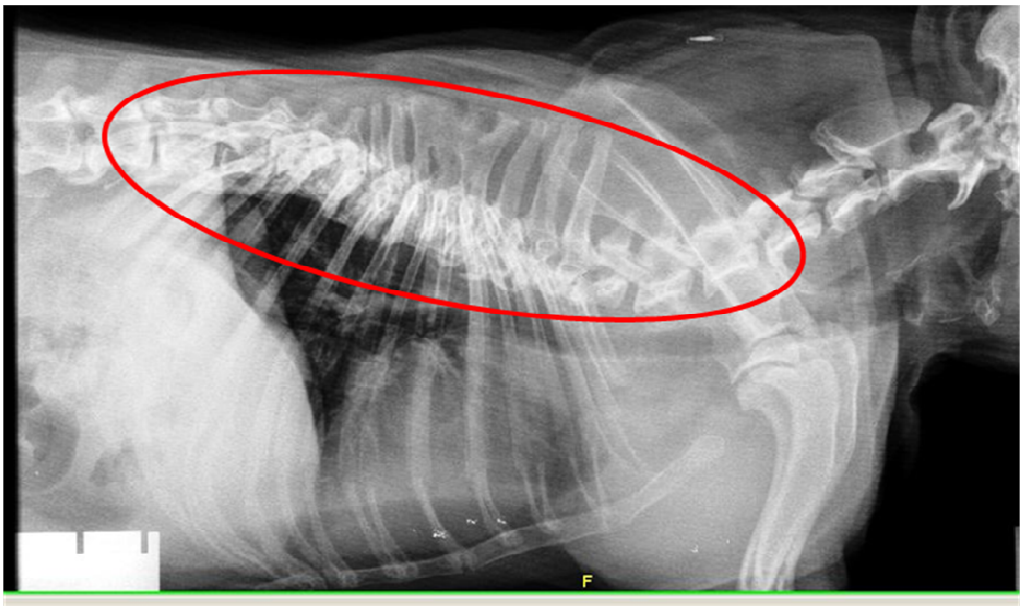

Bilde nr 6- Hund symptomfri for ”rygglidelser” i følge eier, med sterke deformerte vertebra

9. Referansenr

/1/ Dr Greg Keller, OFA, Seminar regarding French Bulldog Spine Database Pilot Project held at the FBCA 2004 National Speciality in Dallas, Texas

/2/ Langeland Marianne, Indrebø Astrid,- Norskveterinærtidsskrift 2001,113,2, ”Røntgenfotografering som diagnosegrunnlag ved rutineundersøkelse av hemivertebra hos Mops”.

Vedlegg 1
Prosjektbeskrivelse

Prosjekt: *Rygg mot 2010*

Bakgrunn

Det synes som om det gjennom de siste 4 – 5 år har vært en merkbar økning i antall tilfeller av rygglidelser hos Fransk bulldog i Norge. Dette underbygges av en undersøkelse foretatt i 2005 hvor 17.1% svarte at hunden hadde hatt/har en rygglidelse. Norsk Bulldogklubb avd. Fransk ønsker nå å igangsette en mer detaljert undersøkelse for å finne ut hva status er på "rygger" hos Fransk Bulldog i Norge. Prosjektet er tenk gjennomført i to faser hvis resultater kan trigge ytterligere to faser. Det er intensjonen at det hele skal gjennomføres i nært samarbeid med en/flere veterinærer og om mulig som prosjektoppgave(r) ved Norges Veterinærhøgskole (eller en tilsvarende institusjon).

Formål med prosjektet

a) Avdekke om vi har et alvorlig problem med rygg på Fransk Bulldog i Norge.
b) Etablere et hjelpemiddel for oppdrettere som ønsker å foreta en ryggundersøkelse av ellers klinisk friske hunder før disse eventuelt brukes i avl.
c) Etablere et hjelpemiddel for veterinærer som eventuelt skal ta røntgen bilder samt hvordan disse skal avleses.

Fase 1

a) Teoretisk beskrivelse av den fransk bulldogs ryggrad (med den karaterisktiske "roach" form)
    - Beskrive og lage skisser av de forskjellige områdene av ryggraden.
    - Vurdere/beskrive om noen områder er mer kritisk enn andre mhp nærliggende nerver.
b) Beskrive eksempler på deformerte/sammenvokste ryggvirvler
    - Forklare hemivertebra (inkludert skisser)
    - Røntge hunder som på forhånd har hatt det ryggproblem (digitale røntgenbilder som kan benyttes i presentasjoner og kompendium) for å underbygge skissene, ref pkt a).
c) Etablere et forslag til en indeks (eks fri/middels/strek) på grad av deformert ryggrad
    - Inkludert eventuell "vekting" hvis det er områder av ryggraden er mer kritiske enn andre
d) Definere/lage skjemaer for en ryggundersøkelse hos Fransk Bulldog
    - Inkludert hvilke røntgenbilder som skal tas som en del av undersøkelsen

Fase 2

a) Gjennomføre undersøkelsen som beskrevet Fase 1 pkt d).
    - Geografisk spredning
    - Alders spredning
    - Hunder fra forskjellige "linjer"
    - Røntgenbilder tas hos de lokale veterinærer, sentral avlesning
    - Avlese bilder og bestemme indeks (ref fase 1, pkt c)
        - Hvis behov gjøre justeringer av definert indeks
        - Ved justering av indeks, foreta ny 3dje parts avlesning av alle bilder
    - Utarbeide resultat av undersøkelsen

Fase 3

a) Basert på eventuelt nedslående resultater i Fase 2, lage en anbefaling for det videre løp
    - Eks. foreslå at alle fransk bulldoger bør røntges før de brukes i avl
    - "utdanne" veterinærer som eventuelt skal kunne være avlesere av fremtidige røntgenbilder

Fase 4

a) Oppfølging av de unge hunder (som for eksempel var 1 – 1 ½ år i undersøkelsen, ref pkt 2) på nytt på et senere tidspunkt, f. eks. når de har blitt 5 – 6 år gamle. Dette for eventuelt å avdekke hvordan ryggens utvikling er over tid, med hensyn på om hunden har fått ryggproblem..
b) Eventuelt justere "indeksen"/anbefalingene til oppdretterne basert resultater denne nye undersøkelsen

Vedlegg 2
Skjema for bruk ved røngting av hunder

Skjema for ryggundersøkelse på Fransk Bulldog

Hundens navn:

Hundens reg nr:

Tispe/Hannhund:

ID/Microchip nr:

Hundens alder:

Eiers navn:

Eiers adresse:

Eiers email:

Har hunden tidligere hatt noen rygglidelse? (Ja/Nei) :

Hvis ja, hvordan var symptomene?

Undertegnede har idag tatt røngtenbilder av nevnte hund og resultatene av funn er vist i tabellen nedenfor

Dato for undersøkelsen:

Veterinær signatur/stempel

Abnormaliteter funnet i ryggsøylen (ja/nei): hvis ja, marker med kryss i tabellen under hvor funn er gjort

	Cervikal							Thorakal													Lumbar						
	1	2	3	4	5	6	7	1	2	3	4	5	6	7	8	9	10	11	12	13	1	2	3	4	5	6	7
Hemivertebra																											
Butterfly vertebra																											
Block vertebra																											
Transitional vertebra																											

Andre anmerkninger

Spondylose

Annet

Følgende 4 bilder må tas:

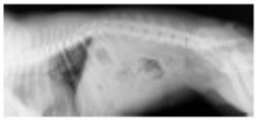

Følgende abnormaliteter skal registreres:

Hemivertebra

Butterfly vertebra

Block vertebra

Transitional vertebra

Vedlegg 3
Avlesningsresultat, enkelt hunder

Hund nr:_1_ Kjønn:_H_

Syk / ~~Ikke-syk~~	Cervikal 1	2	3	4	5	6	7	Thorakal 1	2	3	4	5	6	7	8	9	10	11	12	13	Lumbar 1	2	3	4	5	6	7
Hemivertebra																	X	X	X								
Butterfly vertebra																											
Block vertebra																											
Transitional vertebra																											

Merknad: Skiveprolaps: T11/T12, Forkalkninger L7 / S1

Hund nr:_2_ Kjønn:_T_

Syk / ~~Ikke-syk~~	Cervikal 1	2	3	4	5	6	7	Thorakal 1	2	3	4	5	6	7	8	9	10	11	12	13	Lumbar 1	2	3	4	5	6	7
Hemivertebra																			X								
Butterfly vertebra																											
Block vertebra																											
Transitional vertebra																											

Merknad: Forkalkninger L2 / L3, Forkalkninger også i sakral og coccygeal

Hund nr:_3_ Kjønn:_H_

Syk / ~~Ikke-syk~~	Cervikal 1	2	3	4	5	6	7	Thorakal 1	2	3	4	5	6	7	8	9	10	11	12	13	Lumbar 1	2	3	4	5	6	7
Hemivertebra																											
Butterfly vertebra																											
Block vertebra																											
Transitional vertebra																											

Merknad: Forkalkninger L5 / L6 / L7

Hund nr:_4_ Kjønn:_T_

Syk / ~~Ikke-syk~~	Cervikal 1	2	3	4	5	6	7	Thorakal 1	2	3	4	5	6	7	8	9	10	11	12	13	Lumbar 1	2	3	4	5	6	7
Hemivertebra																											
Butterfly vertebra																											
Block vertebra																											
Transitional vertebra																											

Merknad: Dårlig bildekvalitet, usikre funn

Hund nr:_5_ Kjønn:_H_

Syk / ~~Ikke-syk~~	Cervikal 1	2	3	4	5	6	7	Thorakal 1	2	3	4	5	6	7	8	9	10	11	12	13	Lumbar 1	2	3	4	5	6	7
Hemivertebra																											
Butterfly vertebra																											
Block vertebra																											
Transitional vertebra																											

Merknad: Skiveprolaps: L3/L4, Forkalkninger L5 / L6 / L7

Hund nr:_6_ Kjønn:___

Syk / ~~Ikke-syk~~	Cervikal 1	2	3	4	5	6	7	Thorakal 1	2	3	4	5	6	7	8	9	10	11	12	13	Lumbar 1	2	3	4	5	6	7
Hemivertebra																		X	X								
Butterfly vertebra																											
Block vertebra																											
Transitional vertebra																											

Merknad: Deler av sakral deformert

Hund nr:_7_ Kjønn:___

Syk / ~~Ikke-syk~~	Cervikal 1	2	3	4	5	6	7	Thorakal 1	2	3	4	5	6	7	8	9	10	11	12	13	Lumbar 1	2	3	4	5	6	7
Hemivertebra																				X							
Butterfly vertebra																											
Block vertebra																		X	X	X							
Transitional vertebra																											

Merknad: Spondylose L7

Hund nr:_8_ Kjønn:_T_

Syk / ~~Ikke-syk~~	Cervikal 1	2	3	4	5	6	7	Thorakal 1	2	3	4	5	6	7	8	9	10	11	12	13	Lumbar 1	2	3	4	5	6	7
Hemivertebra																											
Butterfly vertebra																											
Block vertebra																											
Transitional vertebra																											

Merknad: Dårlig bildekvalitet, usikre funn

Hund nr:_9_ Kjønn:_T_

Syk-/ Ikke syk	Cervikal							Thorakal													Lumbar						
	1	2	3	4	5	6	7	1	2	3	4	5	6	7	8	9	10	11	12	13	1	2	3	4	5	6	7
Hemivertebra																X	X										
Butterfly vertebra																											
Block vertebra																											
Transitional vertebra																											

Merknad:

Hund nr:_10 Kjønn:___

Syk-/ Ikke syk	Cervikal							Thorakal													Lumbar						
	1	2	3	4	5	6	7	1	2	3	4	5	6	7	8	9	10	11	12	13	1	2	3	4	5	6	7
Hemivertebra															X	X	X	X									
Butterfly vertebra																											
Block vertebra																											
Transitional vertebra																X	X										

Merknad:

Hund nr:_11 Kjønn:_T_

Syk-/ Ikke syk	Cervikal							Thorakal													Lumbar						
	1	2	3	4	5	6	7	1	2	3	4	5	6	7	8	9	10	11	12	13	1	2	3	4	5	6	7
Hemivertebra																			X								
Butterfly vertebra																											
Block vertebra											X	X	X	X	X	X	X										
Transitional vertebra																											

Merknad: Fusion (sammenvoksninger) av vertebra T1 / T13, Spondylose L2 / L3 / L4 / L5

Hund nr:_12 Kjønn:_T_

Syk-/ Ikke syk	Cervikal							Thorakal													Lumbar						
	1	2	3	4	5	6	7	1	2	3	4	5	6	7	8	9	10	11	12	13	1	2	3	4	5	6	7
Hemivertebra																											
Butterfly vertebra																											
Block vertebra																											
Transitional vertebra																											

Merknad: Ingen unormale funn

Hund nr:_13 Kjønn:_H_

Syk-/ Ikke syk	Cervikal							Thorakal													Lumbar						
	1	2	3	4	5	6	7	1	2	3	4	5	6	7	8	9	10	11	12	13	1	2	3	4	5	6	7
Hemivertebra																	X										
Butterfly vertebra																											
Block vertebra																											
Transitional vertebra																											

Merknad: Store deformiteter i området T4 - T10, ikke mulig å spore de forskjellige vertebra

Hund nr:_14 Kjønn:_T_

Syk-/ Ikke syk	Cervikal							Thorakal													Lumbar						
	1	2	3	4	5	6	7	1	2	3	4	5	6	7	8	9	10	11	12	13	1	2	3	4	5	6	7
Hemivertebra																		X	X								
Butterfly vertebra																				X							
Block vertebra																X											
Transitional vertebra																											

Merknad: Spondylose C3 - C7, Forkalkede skiver L1 - L3, Spondylose L7 - S1

Hund nr:_15 Kjønn:_T_

Syk-/ Ikke syk	Cervikal							Thorakal													Lumbar						
	1	2	3	4	5	6	7	1	2	3	4	5	6	7	8	9	10	11	12	13	1	2	3	4	5	6	7
Hemivertebra																											
Butterfly vertebra																											
Block vertebra														X													
Transitional vertebra																											

Merknad: Spondylose T13 - L1

Hund nr:_16 Kjønn:_T_

Syk-/ Ikke syk	Cervikal							Thorakal													Lumbar						
	1	2	3	4	5	6	7	1	2	3	4	5	6	7	8	9	10	11	12	13	1	2	3	4	5	6	7
Hemivertebra												X	X						X								
Butterfly vertebra																											
Block vertebra																				X							
Transitional vertebra																											

Merknad:

Hund nr:_17 Kjønn:_H_

Sykt/ Ikke syk	Cervikal							Thorakal													Lumbar						
	1	2	3	4	5	6	7	1	2	3	4	5	6	7	8	9	10	11	12	13	1	2	3	4	5	6	7
Hemivertebra																		X	X								
Butterfly vertebra																											
Block vertebra																X	X										
Transitional vertebra																											

Merknad:

Hund nr:_18 Kjønn:_H_

Sykt/ Ikke syk	Cervikal							Thorakal													Lumbar						
	1	2	3	4	5	6	7	1	2	3	4	5	6	7	8	9	10	11	12	13	1	2	3	4	5	6	7
Hemivertebra																											
Butterfly vertebra											X	X	X	X	X	X	X	X									
Block vertebra																											
Transitional vertebra																											

Merknad: Sterkt deformert i området T4 - T11, vanskelig å se detaljer

Hund nr:_19 Kjønn:_T_

Sykt/ Ikke syk	Cervikal							Thorakal													Lumbar						
	1	2	3	4	5	6	7	1	2	3	4	5	6	7	8	9	10	11	12	13	1	2	3	4	5	6	7
Hemivertebra																	X	X		X							
Butterfly vertebra																											
Block vertebra																			X								
Transitional vertebra																											

Merknad:

Hund nr:_20 Kjønn:_H_

Sykt/ Ikke syk	Cervikal							Thorakal													Lumbar						
	1	2	3	4	5	6	7	1	2	3	4	5	6	7	8	9	10	11	12	13	1	2	3	4	5	6	7
Hemivertebra					X	X	X																				
Butterfly vertebra																											
Block vertebra																											
Transitional vertebra																											

Merknad: Sammenvoksninger i området C3 - C7, Significant curvature of the spine T4 - T12

Hund nr:_21 Kjønn:_H_

Sykt/ Ikke syk	Cervikal							Thorakal													Lumbar						
	1	2	3	4	5	6	7	1	2	3	4	5	6	7	8	9	10	11	12	13	1	2	3	4	5	6	7
Hemivertebra													X		X												
Butterfly vertebra																											
Block vertebra											X	X															
Transitional vertebra																	X	?									

Merknad: Deformiteter i området T6 - T13

Hund nr:_22 Kjønn:_H_

Sykt/ Ikke syk	Cervikal							Thorakal													Lumbar						
	1	2	3	4	5	6	7	1	2	3	4	5	6	7	8	9	10	11	12	13	1	2	3	4	5	6	7
Hemivertebra																		X									
Butterfly vertebra																											
Block vertebra																											
Transitional vertebra																											

Merknad: Abnormal posisjon, form og størrelse i området T5 - T12, Forkalkede skiver L2 / L3

Hund nr:_23 Kjønn:_T_

Sykt/ Ikke syk	Cervikal							Thorakal													Lumbar						
	1	2	3	4	5	6	7	1	2	3	4	5	6	7	8	9	10	11	12	13	1	2	3	4	5	6	7
Hemivertebra																											
Butterfly vertebra																											
Block vertebra																											
Transitional vertebra																											

Merknad: Spondylose i Lumbar området

Hund nr:_24 Kjønn:_T_

Sykt/ Ikke syk	Cervikal							Thorakal													Lumbar						
	1	2	3	4	5	6	7	1	2	3	4	5	6	7	8	9	10	11	12	13	1	2	3	4	5	6	7
Hemivertebra																											
Butterfly vertebra																											
Block vertebra																											
Transitional vertebra																											

Merknad: Unormale vertebra (form og størrelse) i hele Thorakal området

Hund nr:_25 Kjønn:_T_

~~Syk~~/ Ikke syk	Cervikal							Thorakal													Lumbar						
	1	2	3	4	5	6	7	1	2	3	4	5	6	7	8	9	10	11	12	13	1	2	3	4	5	6	7
Hemivertebra																											
Butterfly vertebra																											
Block vertebra																											
Transitional vertebra																											

Merknad: Unormale vertebra (form og størrelse) i hele Thorakal området

Hund nr:_26 Kjønn:_T_

~~Syk~~/ Ikke syk	Cervikal							Thorakal													Lumbar						
	1	2	3	4	5	6	7	1	2	3	4	5	6	7	8	9	10	11	12	13	1	2	3	4	5	6	7
Hemivertebra																		X	X	X							
Butterfly vertebra																											
Block vertebra																X	X	X									
Transitional vertebra																											

Merknad: Sammenvoksninger og unormal størrelser i Cervikal området

Hund nr:_27 Kjønn:_H_

~~Syk~~/ Ikke syk	Cervikal							Thorakal													Lumbar						
	1	2	3	4	5	6	7	1	2	3	4	5	6	7	8	9	10	11	12	13	1	2	3	4	5	6	7
Hemivertebra																											
Butterfly vertebra																											
Block vertebra																											
Transitional vertebra																											

Merknad: Dårlig bildekvalitet, unormale funn i hele Thorakal området

Hund nr:_28 Kjønn:_H_

~~Syk~~/ Ikke syk	Cervikal							Thorakal													Lumbar						
	1	2	3	4	5	6	7	1	2	3	4	5	6	7	8	9	10	11	12	13	1	2	3	4	5	6	7
Hemivertebra																									X		
Butterfly vertebra																											
Block vertebra																			X	X							
Transitional vertebra																											

Merknad: Unormal kurvature av ryggraden

Hund nr:_29 Kjønn:__

~~Syk~~/ Ikke syk	Cervikal							Thorakal													Lumbar						
	1	2	3	4	5	6	7	1	2	3	4	5	6	7	8	9	10	11	12	13	1	2	3	4	5	6	7
Hemivertebra																											
Butterfly vertebra																						X					
Block vertebra																											
Transitional vertebra																											

Merknad: Forkalkede skiver L3 / L4 / L5